



UnB | HUB



Ministério da
Educação



Brasília, 26 de novembro de 2013.

Supremo Tribunal Federal

26/11/2013 12:38 0059898



Ao Meritíssimo Senhor
Ministro e Presidente do Supremo Tribunal Federal
Dr. Joaquim Barbosa
Nesta – Em mãos, via Oficial de Justiça

Ref.: Relatório médico emitido pela Junta Médica designada em 22/11/13 pelo Sr. Ministro Joaquim Barbosa, para realização de perícia médica no Sr. Deputado José Genoíno Neto, visando instruir a ação penal nº 470.

PETIÇÃO DIGITALIZADA

RELATÓRIO MÉDICO CLÍNICO-CIRÚRGICO CARDIOLÓGICO

Relatório emitido pela Junta Médica integrada pelos Doutores Médicos Cardiologistas clínicos e cirurgiões – Luiz Fernando Junqueira Jr. (Presidente), Alexandre Visconti Brick, Fernando Antibas Atik, Cantídio Lima Vieira e Hilda Maria Benevides da Silva de Arruda, abaixo assinados, sobre a avaliação do quadro clínico-cirúrgico cardiológico do réu junto à ação penal nº 470 – Deputado Sr. José Genoíno Neto, em cumprimento ao Mandado de Intimação do Sr. Ministro Joaquim Barbosa, do Supremo Tribunal Federal, encaminhado pela Secretária Judiciária Sra. Patrícia Pereira de Moura Martins, em 22/11/2013, juntado em anexo o despacho do Sr. Ministro datado de 21/11/2013.

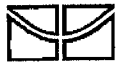Avaliação essa que foi conduzida conjuntamente por todos os integrantes da Junta Médica, no dia 23/11/2013, a partir das 14h00, estando o paciente internado em apartamento reservado da Enfermaria de Emergência do Instituto de Cardiologia do Distrito Federal, na presença permitida do Sr. Cláudio Demczuk de Alencar, que se apresentou como Advogado do réu, e da Sra. Esposa deste réu; não compareceu para presenciar a avaliação, o supostamente designado representante do Ministério Público.

1. Sobre a História Clínica

Em pleno gozo das suas faculdades mentais, informa o paciente ser portador de Hipertensão Arterial Sistêmica há cerca de 3 décadas, em tratamento irregular. Foi também detectada a presença de Dislipidemia em exames rotineiros. Em decorrência

MB
Carro
[Signature]

Hospital Universitário de Brasília (61) 3448.5531 / 5530 SGAN 605, Av. L2 Norte Brasília / DF. CEP: 72.830-200



vem sendo tratado há meses, de forma continuada e agora regular, em regime ambulatorial, com anti-hipertensivos (atenolol, losartana) e anti-lipêmico (atorvastatina). Com este esquema terapêutico, informa que sua pressão arterial vinha se mantendo dentro da normalidade, com eventuais elevações circunstanciais. Neste contexto, vinha praticamente assintomático, sem qualquer restrição das suas atividades físicas e de trabalho, apresentando apenas ocasionais momentos de cefaleia.

Também segundo informa, submeteu-se em meados de 2012 a um *check-up* clínico geral e cardiológico, que incluiu diferentes exames cardiológicos especializados, no Hospital Sírio-Libanês, na cidade de São Paulo. Nessa oportunidade, refere ter sido informado de que se encontrava clinicamente muito bem, sem qualquer condição patológica, exceto as já referidas acima; refere, inclusive, que os médicos lhe disseram que "seu coração está ótimo", segundo suas palavras.

Assim permaneceu até o dia 23-24 de julho deste ano, quando apresentou quadro agudo e súbito de intensa dor precordial irradiada para todo o tórax, em circunstância de lazer, o que exigiu sua ida, em caráter de emergência, ao mesmo Hospital acima referido. Submetido à avaliação pertinente, recebeu o diagnóstico de Dissecção Aguda da Aorta Torácica Ascendente, tendo sido imediatamente procedida a sua correção cirúrgica, com sucesso, sem intercorrências imediatas e boa evolução até a presente data.

Cerca de 2 semanas após a cirurgia apresentou quadro clínico de Acidente Vascular Cerebral Isquêmico que motivou a introdução do anticoagulante Coumadin, o qual permanece em uso até a presente data, com o devido controle regular da coagulação sanguínea, sob orientação de médico do Hospital Sírio-Libanês até há poucos dias. Este quadro cerebral isquêmico reverteu-se completamente após dias, sem deixar qualquer sequela neurológica.

Nesse ínterim vinha passando bem, sem manifestações clínicas de relevância, à exceção de dor e parestesia leves na panturrilha e coxa do membro inferior direito quando em postura ortostática ou quando caminhando, sem clara caracterização de claudicação intermitente, não se podendo firmar com precisão o diagnóstico de Insuficiência Vascular Periférica. Assim permaneceu até o momento, há poucas semanas, em que passou a vivenciar circunstância de intenso estresse emocional. Desde então vem apresentando um conjunto de manifestações clínicas sintomáticas, de forte componente psicossomático, representadas especialmente, de maior relevância, por episódios intermitentes de cefaleia, precordialgia inespecífica, palpitações, tontura, diarreia e constipação intestinal alternadas, rouquidão (tem



diagnóstico de sugestiva laringite infraglótica pós-cirúrgica), anorexia, escarros ferruginosos, epistaxe e cansaço associado à dispneia leve mesmo em repouso (a respeito destas últimas manifestações deve ser destacado que o paciente é importante fumante crônico de longa data). Acrescente-se a estas manifestações, episódios de elevação da pressão arterial não claramente caracterizadas como crises hipertensivas, apesar da medicação específica em uso.

Há cerca de 5 dias, apresentou um destes episódios de hipertensão arterial associada à dor precordial mal definida, em reclusão carcerária, o que motivou a suspeita de Infarto do Miocárdio e sua transferência para o Instituto de Cardiologia do Distrito Federal, onde foi internado e permanece até o momento dessa perícia. A hipótese deste evento agudo foi em seguida descartada pela avaliação clínica e laboratorial e pelos exames especializados realizados (ECG, ecodopplercardiografia e angiotomografia coronária), confirmando-se apenas o episódio de elevação da pressão arterial. Adicionalmente detectou-se diminuição da capacidade de coagulação sanguínea por meio de exames laboratoriais específicos (protrombina, tromboplastina e INR), além dos níveis terapêuticos desejados, pelo uso de dose excessiva do anticoagulante Coumadin que vinha sendo feito, o que foi subsequentemente corrigido.

Na circunstância da avaliação realizada pela Junta Médica, o paciente encontrava-se praticamente assintomático, manifestando apenas certa ansiedade, rouquidão e cansaço ao esforço de falar.

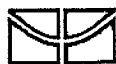2. Sobre o Exame Físico

De maneira sumária e objetiva, o exame clínico geral e especializado realizado pela Junta Médica demonstrou um paciente em repouso no leito, em bom estado geral, cômico, comunicativo, levemente ansioso, mas tranquilo em sua comunicação, levemente dispneico e com expressão de cansaço ao falar. Estão descritas apenas os achados de relevância encontrados.

O exame geral não detectou qualquer manifestação digna de nota.

O exame especializado também não detectou aparentes alterações na cabeça, pescoço, abdome, sistema músculo-esquelético e sistema nervoso. No exame do tórax relativo ao pulmão, observou-se discreto aumento do seu diâmetro ântero-posterior e hipersonoridade à percussão, caracterizando um tórax discretamente enfisematoso, bem como estertores bolhosos em bases pulmonares sugestivos de leve a moderado processo bronquítico crônico. No exame do tórax relativo ao coração e grandes vasos da base, observou-se área cardíaca normal, aorta não palpável na

Hospital Universitário de Brasília (61) 3448.5531 / 5530 SGAN 605, Av. L2 Norte Brasília / DF. CEP: 72.830-200



fúrcula, A2 hiperfonética em foco aórtico e sopro sistólico funcional de leve intensidade em focos aórtico e mitral. O exame vascular periférico demonstrou pulsos arteriais normais, à exceção de discreta redução dos pulsos em membro inferior direito em relação ao esquerdo. A pressão arterial esfigmomanométrica foi 128 x 82 mmHg, a frequência cardíaca 62 bpm e frequência respiratória 13 irpm.

3. Sobre os Exames Complementares Laboratoriais Gerais

Foram os seguintes os resultados dos exames de sangue realizados entre os dias 21 a 23 de novembro de 2013, período em que o paciente esteve internado no Instituto de Cardiologia do Distrito Federal.

No dia 21/11/2013 observou-se elevação do tempo de protrombina (TAP), elevação do tempo de tromboplastina parcial ativada (TTPA) e do RNI, indicando condição de hipocoagulabilidade além daquela esperada pelo uso do anticoagulante Coumadin. Os níveis das enzimas indicadoras de necrose miocárdica mostraram-se normais, afastando a hipótese de infarto do miocárdio.

No dia 22/11/2013, após ajuste da dose do anticoagulante, os testes de coagulação mostraram-se satisfatórios, com os valores dos indicadores dentro do esperado para o objetivo do tratamento anticoagulante.

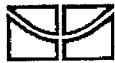4. Sobre os Exames Complementares Especializados

Foram os seguintes os resultados relevantes dos exames cardiológicos especializados realizados entre os dias 21 a 23 de novembro de 2013, também no Instituto de Cardiologia do Distrito Federal.

4.1) Eletrocardiograma convencional (21 e 22/11/2013): ritmo sinusal, FC = 58 bpm, hemibloqueio ântero-superior esquerdo, retardo da condução intraventricular, alterações isquêmicas primárias da repolarização ventricular em face ínfero-lateral alta. Este padrão foi mantido nos dois exames realizados.

4.2) Ecodopplercardiograma bidimensional (21/11/2013): tubo de dacron em aorta ascendente (correção de dissecação), discreta dilatação da raiz aórtica e do arco aórtico, aparelho valvar normal, remodelamento concêntrico com discreta disfunção diastólica e dimensões normais do ventrículo esquerdo, funções sistólica e segmentar normais dos ventrículos esquerdo e direito, discreto aumento do átrio esquerdo.

4.3) Angiotomografia computadorizada de aorta torácica (21/11/2013): prótese tubular supracoronária pérvia e sem vazamento em aorta ascendente (correção de dissecação), discreto hematoma circunferencial na raiz aórtica, persistência de curto



trecho de dissecção no arco aórtico distalmente à prótese, ateromatose de aorta torácica descendente.

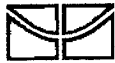4.4) Angiotomografia computadorizada de artérias coronárias (21/11/2013): tronco de coronária, ramos diagonais, ramos marginais esquerdos, e ramos descendente posterior e ventricular posterior da coronária direita pÉrvios e de calibre normal. Discreta ateromatose sem estenoses significativas no ramo descendente anterior, artÉria circunflexa e coronária direita. Escore de cÁlcio coronÁrio igual a 39 (Agatston).

Assim, com base nesses exames complementares especializados, pode-se concluir pela existÉncia de discreta Cardiopatia AterosclerÓtica e/ou Hipertensiva, Aterosclerose CoronÁria No Obstrutiva sem InsuficiÉncia e Aortopatia TorÁtica AterosclerÓtica tratada com sucesso por meio de prÓtese de correço de dissecço aguda h 4 meses. Conjuntamente, estas condiçes no se constituem em Graves Doenças Cardiovasculares , segundo critÉrios da Sociedade Brasileira de Cardiologia (Arq. Bras. Cardiol . 87: 223-230, 2006).

Com base na histÓria clÍnica descrita pelo paciente, no exame fÍsico realizado e nos exames complementares gerais e especializados realizados, a referida Junta Médica emite as impresses adiante discriminadas com as devidas consideraçes de relevncia sobre o estado clÍnico-cirúrgico do paciente em questo.

1. O paciente apresentou, em passado recente, quadro clinicamente manifesto emergencial de **Dissecço Aguda da Aorta TorÁtica Ascendente tipo II**, no dia 24/07/2013, quando ento foi submetido, com sucesso comprovado atÉ a presente data,  correço cirúrgica dessa patologia por meio de substituiço daquele segmento aÓrtico acometido por tubo de dacron. Dito procedimento representou tratamento definitivo da referida condiço patolgica, encontrando-se o paciente a este respeito em excelente condiço clÍnica atual, sem expectativa em qualquer prazo futuro de eventual insucesso cirúrgico ou complicaço, resguardado o controle adequado permanente dos fatores de risco (hipertenso arterial, dislipidemia), em que pese a maior morbimortalidade inerente ao agravo. Passado o perÍodo crÍtico ps-operatrio, naturalmente que se faz necessrio seguimento ambulatorial perÍodico ps-cirúrgico de pouca frequÉncia anual para verificaço evolutiva do quadro clÍnico-cirúrgico, como de hbito, no sendo imprescindÍvel, para tanto, a

Hospital Universitrio de BrasÍlia (61) 3448.5531 / 5530 SGAN 605, Av. L2 Norte BrasÍlia / DF. CEP: 72.830-200



permanência domiciliar fixa do paciente acometido. Assim sendo, e com base nas Diretrizes da Sociedade Brasileira de Cardiologia, o conceito de **Cardiopatia Grave** não se aplica ao presente caso em seu contexto clínico-cirúrgico atual, face à reversibilidade do quadro apresentado pela correção cirúrgica. O que o paciente apresenta é uma prótese aórtica implantada cirurgicamente em substituição ao segmento lesado que apresentou dissecção aguda, em decorrência de **Aortopatia Aterosclerótica e/ou Hipertensiva Crônica**.

2. O paciente é portador de **Hipertensão Arterial Sistêmica** de grau leve a moderado desde longa data, revertida por meio de controle medicamentoso específico (diurético, inibidor da ECA e beta-bloqueador), eventualmente ajustado em dose e tipo de medicação para melhor estabilização dos níveis pressóricos dentro da normalidade. Intervenientemente manifestam-se eventuais elevações moderadas transitórias da pressão arterial diante de fatores desencadeantes destas, tais como inadequada manutenção de dieta hipossódica, sobrecarga física, sobrecarga emocional negativa, estresse psicológico, e inadequado e irregular uso da medicação. Desta feita, o tratamento anti-hipertensivo de longo prazo deve incluir adequado emprego continuado de medicamentos específicos coadjuvado, tanto quanto possível, por dieta hipossódica, restrição de atividade física vigorosa, prática regular de leve a moderada atividade física aeróbica e restrição da influência de fatores psicológicos estressantes, não sendo imprescindível, para tanto, a permanência domiciliar fixa do indivíduo. Na situação de eventuais elevações transitórias moderadas a severas da pressão arterial, sintomáticas ou não, caracterizadas como crises hipertensivas, o paciente deverá ser prudentemente tratado em meio hospitalar. Provavelmente em função do grau de hipertensão arterial, quando presente, e do seu predominante adequado controle medicamentoso, não se evidencia qualquer complicação de relevância decorrente da mesma, com base na avaliação clínica (história e exame físico), no eletrocardiograma, no ecodopplercardiograma e no exame laboratorial de sangue e urina. Assim, nestes termos, não se evidenciou a presença de significativa cardiopatia hipertensiva, o que significa que a hipertensão arterial detectada encontra-se apenas como distúrbio funcional e não como doença hipertensiva.



3. O paciente é portador de **Dislipidemia**, mantida controlada pelo uso continuado do medicamento atorvastatina, não sendo imprescindível, para tanto, a permanência domiciliar fixa do indivíduo.
4. O paciente é portador de circunstancial **Distúrbio da Coagulação (Hipocoagulabilidade)** induzido pelo uso do medicamento anticoagulante Coumadim (dicumarínico), iniciado por cerca de duas semanas após a cirurgia de dissecação da aorta, como anti-trombótico profilático face ao surgimento intercorrente pós-cirúrgico de isquemia cerebral, resolvida sem deixar quaisquer sequelas evolutivas, como comprovado à avaliação clínica presente em questão. Provavelmente, o distúrbio da coagulação, manifestado atualmente por ocasionais episódios de escarros ferruginosos e de sangramento nasal, deveu-se ao inadequado controle da dose do medicamento, que uma vez ajustada fez desaparecer aquelas manifestações. É consenso da Junta Médica referida de que esse medicamento possa proximamente ser suspenso em definitivo, uma vez cumprido seu objetivo profilático de curto a médio prazo, deixando de ser necessário o controle periódico do estado de coagulação do paciente, controle este rigorosamente obrigatório diante deste tratamento. De fato, atualmente este controle da coagulação vem se tornando cada vez mais espaçado em direção à sua suspensão definitiva. Mesmo sendo ainda necessário o uso continuado desse anticoagulante e o decorrente rigoroso controle do nível de coagulação dentro da faixa terapêutica alvo pretendida, não é imprescindível que este controle exija a permanência domiciliar fixa do indivíduo, salvaguardadas as condições para coleta de sangue e de realização dos testes de coagulação pertinentes, bem como a informação para o paciente de eventual ajuste da dose do medicamento.
5. O paciente vem apresentando no período pós-cirúrgico tardio, dor e parestesia em membro inferior direito à deambulação leve a moderada e quando na postura ortostática, sem que se possa diagnosticar com precisão a existência de **Insuficiência Vascular Periférica** em bases clínicas, seja de natureza primária (aterosclerótica ou trombótica) ou secundária (sequela de punção arterial femoral associada ao cateterismo a que foi submetido o paciente). Independentemente da possibilidade da existência dessa condição clínica

vascular, não se detecta significativa limitação física decorrente, pelo que não se justifica atualmente a instituição de tratamento específico.


Conclusão

Com base nos dados obtidos da avaliação clínico-cirúrgica, que incluiu obtenção da história clínica, realização do exame físico e verificação dos exames complementares gerais e especializados, a Junta Médica abaixo assinada concluiu, por consenso unânime, que o **estado clínico-cirúrgico** do Senhor Deputado José Genoíno Neto resume-se relevantemente no seguinte:

- 1) existência em passado recente, de **Aortopatia Aterosclerótica e/o Hipertensiva representada por Dissecção Aguda da Aorta Ascendente**, a qual foi corrigida pela substituição do segmento acometido por tubo de dacron, encontrando-se na atualidade com a condição patológica tratada e resolvida. No entanto, o paciente deve se submeter a acompanhamento ambulatorial periódico da sua condição pós-cirúrgica.
- 2) portador atual de **Hipertensão Arterial Sistêmica leve a moderada**, controlada por meio do uso continuado de medicação anti-hipertensiva, o qual deve ser regularmente mantido indefinidamente. Tanto quanto possível, este tratamento medicamentoso deve ser coadjuvado por dieta hipossódica, restrição de atividade física vigorosa, prática regular de leve a moderada atividade física aeróbica e restrição da influência de fatores psicológicos estressantes, não sendo imprescindível, para tanto, a permanência domiciliar fixa do paciente, salvaguardadas a oferta e administração do regime terapêutico.
- 3) portador de **Dislipidemia**, controlada pelo uso continuado de agente anti-lipêmico, o qual deve ser regularmente mantido indefinidamente, não sendo imprescindível, para tanto, a permanência domiciliar fixa do paciente, salvaguardadas a oferta e administração da medicação.
- 4) portador de circunstancial **Distúrbio da Coagulação (Hipocoagulabilidade) induzido pelo uso do medicamento anticoagulante Coumadim (dicumarínico)**, controlado pelo ajuste da dose desse medicamento e por meio da realização periódica de exames específicos, os quais devem ser rigorosamente mantidos enquanto perdurar o tratamento anticoagulante, não sendo imprescindível, para tanto, a permanência domiciliar fixa do paciente, salvaguardadas as condições para o devido controle periódico do tratamento.

5) portador de **Cardiopatia que não se caracteriza como grave**, com base nas Diretrizes pertinentes da Sociedade Brasileira de Cardiologia (Arq. Bras. Cardiol. 87: 223-230, 2006). Assim sendo, o conceito de **Doença Cardiovascular Grave (Cardiopatia e Aortopatia)** não se aplica ao presente caso em seu contexto clínico-cirúrgico de momento atual, que se apresenta sob impressão de expectativa favorável.

Dão ciência e assinam,


Prof. Dr. Luiz Fernando Junqueira Jr., BSc, MD, MSc, PhD – CRM-DF 3748

Médico Cardiologista Clínico - Professor Doutor Titular de Cardiologia
Faculdade de Medicina da Universidade de Brasília
Serviço de Cardiologia do Hospital Universitário de Brasília


Prof. Dr. Alexandre Visconti Brick, MD, MSc – CRM-DF 7820

Médico Cirurgião Cardiovascular - Professor Doutor Assistente de Cirurgia Cardiovascular
Faculdade de Medicina da Universidade de Brasília
Serviço de Cirurgia do Hospital Universitário de Brasília


Dr. Cantídio Lima Vieira, MD – CRM-DF 2620

Médico Cardiologista Clínico e Perito


Dr. Fernando Antibas Atik, MD, PhD – CRM-DF 14789

Médico Doutor Supervisor de Cirurgia Cardiovascular
Instituto de Cardiologia do Distrito Federal da Fundação Universitária de Cardiologia


Dra. Hilda Maria Benevides da Silva de Arruda, MD, MSc – CRM-DF 7791

Médica Mestre Cardiologista Clínica
Serviço de Cardiologia do Hospital Universitário de Brasília
Serviço de cardiologia do Hospital Anchieta de Taguatinga